Willis 环完整性与大脑中动脉斑块特征和血流动力学的磁共振成像

江培榕[1]，陈振森[2,3]，郑艳萍[1]，刘丽昕[2]，林霖[1]，陈佳琳[4]，薛蕴菁[1]

摘要：　目的　利用高分辨血管壁磁共振成像和四维血流磁共振成像研究 Willis 环(CoW)的完整性与大脑中动脉(MCA)斑块特征和血流动力学的关系。　**方法**　收集 63 例 MCA 粥样硬化斑块所致急性缺血性卒中患者，进行高分辨血管壁磁共振成像和四维血流磁共振成像扫描。根据 CoW 前循环(A-CoW)和后循环(P-CoW)的完整性分为完整 A-CoW 组和不完整 A-CoW 组，以及完整症状侧 P-CoW 组和不完整症状侧 P-CoW 组，比较组间 MCA 斑块特征及血流动力学的差异。　**结果**　与完整 A-CoW 组比较，不完整 A-CoW 组的 M1 段时间平均管壁剪切力较低[3.52 (2.55, 4.07) Pa *vs* 4.40 (3.82, 5.30) Pa, $P=0.015$]，相对停留时间较长[0.29 (0.25,0.42) *vs* 0.23 (0.20,0.28), $P=0.019$]。与完整症状侧 P-CoW 组比较，不完整症状侧 P-CoW 组的 MCA 斑块长度较短[4.50 (2.68,6.39) mm *vs* 6.46 (3.64,11.56) mm, $P=0.016$]。不完整 A-CoW 组与 M1 段更低的时间平均管壁剪切力($\rho=0.309$, $P=0.014$)、更长的相对停留时间($\rho=-0.297$, $P=0.018$)和更高的重构指数($\rho=-0.107$, $P=0.043$)相关。不完整症状侧 P-CoW 组与更短的 MCA 斑块长度($\rho=0.306$, $P=0.015$)和更高的重构指数($\rho=-0.249$, $P=0.049$)相关。　**结论**　不完整的 CoW 与 MCA 斑块长度、重构指数以及 M1 段的血流动力学特征相关。不完整 A-CoW 和不完整症状侧 P-CoW 对于 MCA 斑块和动脉段血流动力学的作用可能不同。

关键词：　Willis 环；大脑中动脉斑块；血流动力学；急性缺血性卒中；磁共振

文献标志码：　A　　**文章编号：**　1672-4194(2025)06-0418-09

颅内动脉粥样硬化疾病(intracranial atherosclerotic disease, ICAD)是急性缺血性卒中(acute ischemic stroke, AIS)的主要原因之一[1-3]，大脑中动脉(middle cerebral artery, MCA)是 ICAD 的好发部位之一[1]。动脉粥样硬化斑块及其继发的管腔狭窄、斑块破裂等引起的相应血流动力学改变是 AIS 发生的重要机制[4-6]。Willis 环(the circle of Willis, CoW)是连接颅内动脉前后循环的重要解剖结构，其完整性可能会影响脑血流的分布，从而对 ICAD 和 AIS 的进程产生作用[7-9]。研究发现，不完整的 CoW 与颅内动脉斑块的易损性相关，也与 AIS 相关[9]，但其间的血流动力学变化尚不明确。

高分辨血管壁成像(high-resolution vessel wall imaging, HR-VWI)能够实现大范围的 3D 颅内血管系统成像，并通过血流抑制技术同时显示血管的管腔和管壁，对于 ICAD 的识别及斑块特征分析较计算机断层血管造影和磁共振血管成像存在明显优势[10-11]。HR-VWI 能够准确地测量血管壁相关参数，包括管壁厚度(wall thickness, WT)、标准化管壁指数(normalized wall index, NWI)、重构指数(remodeling index, RI)等斑块特征[10]。HR-VWI 的成像和测量的可重复性已被既往研究验证[12-15]。

既往针对颅内动脉的血流动力学分析主要通过计算流体动力学(computational fluid dynamics, CFD)进行[16-17]。然而，CFD 通常对所有受试者均采用相同的假设入口血流，不能很好地解决血流状况的个体化影响，测量的血流动力学参数可能与真实值存在一定差异。四维血流磁共振成像(four-dimensional flow magnetic resonance imaging, 4D Flow MRI)是一项经过充分验证的 MRI 血流成像技术，可以通过实时在体直接测量每个体素的速度，获得亚毫米分辨率的速度信息，测量感兴趣区域血管的多参数血流动力学特征[18-20]。4D Flow MRI 的成像和测量的可靠性已得到验证[14-15,21]。

本研究旨在通过 HR-VWI 和 4D Flow MRI 定量分析 MCA 供血区 AIS 患者的斑块特征，测量斑块和 MCA 的血流动力学参数，探讨 CoW 的完整性与斑块特征和血流动力学的关系。

1　对象与方法

1.1　对象　连续收集 2021 年 6 月—2022 年 10 月就诊并接受 HR-VWI 和 4D Flow MRI 检查的 MCA 供血区 AIS 患者 63 例，其中男性 44 例，女性 19 例，中位年龄 66 岁(57～73 岁)。纳入标准：(1)年龄≥18 岁；(2)于发病 2 周内进行常规头部 MRI、三维时间飞跃磁共振血管成像(three-dimension time-

收稿日期：2025-08-11
资助项目：福建省科学技术厅引导性项目(2021Y0017)
作者单位：1. 福建医科大学 附属协和医院放射科，福州　350001；
2. 复旦大学 类脑智能科学与技术研究院，上海　200433；
3. 复旦大学 计算神经科学与类脑智能教育部重点实验室，上海　200433；
4. 福建医科大学 附属协和医院神经内科，福州　350001
作者简介：江培榕，女，主治医师，医学硕士
通信作者：薛蕴菁. Email：xueyunjing@126.com

of-flight magnetic resonance angiography，3D TOF MRA）、4D Flow MRI 和 HR-VWI 扫描；(3)梗死同侧 MCA 供血区存在动脉粥样硬化斑块；(4)无 MRI 禁忌证。排除标准：(1)非动脉粥样硬化性血管病变（如血管炎、夹层动脉瘤、烟雾病、动静脉畸形或动脉瘤等）；(2)既往有颅内手术史；(3)MCA 闭塞；(4)颈动脉狭窄程度≥50%；(5)其他明确病因或超声心动图、心电图提示心源性栓塞的证据，如心腔内血栓、赘生物、心房颤动等引起的卒中；(6)既往有颅内外动脉介入或手术治疗史；(7)图像质量差。本研究经福建医科大学附属协和医院伦理委员会批准（2021KJT066），患者或家属均签署知情同意书。

1.2　方法

1.2.1　收集一般资料　收集患者的临床资料，包括年龄、性别和体质量指数等。采集患者的临床心脑血管危险因素信息，包括吸烟、高血压病、糖尿病、高脂血症、冠心病、既往卒中或短暂性脑缺血发作（transient ischemic attack，TIA）史和入院时血压（收缩压和舒张压）。分别于入院时及出院时进行美国国立卫生研究院卒中量表（National Institutes of Health stroke scale，NIHSS）评分。在 90 d 时通过改良 Rankin 量表（modified Rankin scale，mRS）评分评价患者神经功能预后，其中 mRS＞2 分认为神经功能预后不良。

1.2.2　MR 设备及扫描方法　所有 MRI 图像均采用 3.0 T MR 扫描仪（Ingenia CX，荷兰飞利浦公司）和 32 通道头线圈采集。3D TOF MRA 的参数如下：TR，22 ms；TE，3.5 ms；FOV，220 mm×192 mm×106 mm；体素，0.52 mm×0.72 mm×1.2 mm。采用 T1 加权容积各向同性快速自旋回波采集（T1-weighted volumetric isotropic turbo spin echo acquisition，T1W-VISTA）在矢状位进行 HR-VWI 扫描。T1W-VISTA 的参数如下：TR，800 ms；TE，20 ms；FOV，230 mm×180 mm×180 mm；体素，0.6 mm×0.6 mm×0.6 mm。4D Flow MRI 的参数如下：TR，8.1 ms；TE，3.8 ms；FA，20°；FOV，160 mm×160 mm×35 mm；体素，1 mm×1 mm×1.25 mm；流速编码设置为 120 cm/s。在 4D Flow MRI 扫描过程中，通过外周脉搏血氧测量仪进行回顾性心电门控扫描，重建心动周期内均匀间隔的 17 帧图像。

1.2.3　图像分析

1.2.3.1　CoW 完整性测量及分组　由 2 位具有 7 a 以上诊断经验的放射科医师（医师 1 和医师 2）在未知患者信息和其余成像序列图像的情况下，通过使用 Radiant DICOM Viewer（https://www.radiantviewer.com/）对 3D TOF MRA 和 T1W-VISTA 图像的 CoW 进行人工阅片，并取得一致分组诊断。将 CoW 分为前循环 CoW（anterior CoW，A-CoW）和后循环 CoW（posterior CoW，P-CoW）（图 1）。A-CoW 全环的任一部分出现动脉缺失即定义为不完整 A-CoW，不区分缺失的动脉是否在梗死同侧。将梗死同侧的 P-CoW 定义为症状侧 P-CoW（图 1）[9]。在症状侧 P-CoW 中出现的动脉缺失即定义为不完整症状侧 P-CoW[9]。而在 A-CoW 全环和症状侧 P-CoW 中存在动脉但出现先天发育不良或细小的情况仍视为完整循环[7]。根据 CoW 的完整性分为：(1)完整 A-CoW 和不完整 A-CoW；(2)完整症状侧 P-CoW 和不完整症状侧 P-CoW。

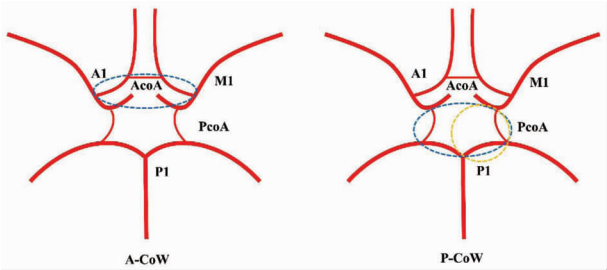

CoW：Willis 环；A-CoW：前循环 Willis 环；P-CoW：后循环 Willis 环；AcoA：前交通动脉；PcoA：后交通动脉。CoW 分为 A-CoW 和 P-CoW 两部分，其中 A-CoW 包括双侧 A1 段和 AcoA，P-CoW 包括双侧 P1 段和双侧 PcoA。蓝色虚线分别表示 A-CoW 全环和 P-CoW 全环范围；橙色虚线示例梗死同侧的 P-CoW 为症状侧 P-CoW（梗死同侧的 P1 段和 PcoA）。A-CoW 全环分为完整 A-CoW 和不完整 A-CoW；症状侧 P-CoW 分为完整症状侧 P-CoW 和不完整症状侧 P-CoW。

图 1　CoW 示意图

Fig. 1　The schematic diagram of CoW

1.2.3.2　颅内动脉斑块判定和斑块特征测量　由医师 1 在未知患者信息、其余成像序列图像以及 CoW 分组的情况下，通过使用 Radiant DICOM Viewer 中的多平面重建工具在 T1W-VISTA 图像进行斑块识别。由医师 2 进行审核，两者结果一致。动脉粥样硬化斑块被定义为与邻近的近端、远端或对侧血管节段相比出现的局灶性血管壁增厚[10,22]。责任动脉区域内如存在唯一的颅内动脉斑块，则认定其为责任斑块；如责任血管中的斑块不止 1 个，则取狭窄程度最严重的斑块认定为责任斑块[23]。

自 T1W-VISTA 原始图像中沿动脉中心线生成一系列垂直于动脉中心线且间隔 1 mm 的横断层面，由医师 1 在未知患者信息、其余成像序列图像以

及 CoW 分组的情况下，使用定制开发的 MATLAB 软件工具包[24]在生成的横断面图像上手动勾勒斑块的管腔和血管壁轮廓（图 2）。测量斑块特征的相关参数：斑块长度、狭窄程度以及 maxWT、NWI、RI。斑块长度指沿 MCA 中心线的斑块长度[25]；狭窄程度根据公式[(1－最狭窄层面管腔面积/参考层面管腔面积)×100%][26]进行计算，>0%为存在狭窄；maxWT 指最狭窄层面的最大管壁厚度[25]；NWI 指最狭窄层面管壁面积/血管面积[25]；RI 指斑块最狭窄层面血管面积/参考层面血管面积[25]。参考层面定义为在同一动脉段距离斑块最近的近端正常的 MCA 层面；如近端无正常的 MCA 层面，则采用距离斑块最近的同动脉段的远端正常的 MCA 层面作为参考层面[26-27]。

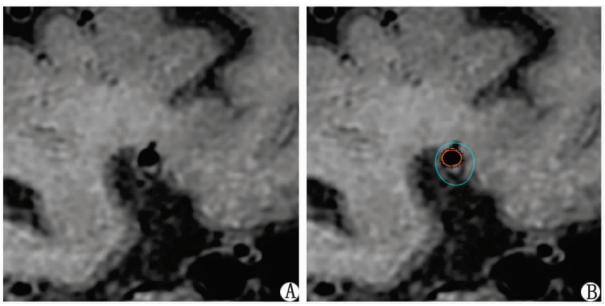

MCA：大脑中动脉。A：MCA 斑块横断面图像；B：MCA 斑块横断面的管腔和血管壁轮廓勾勒图像。管腔（红线伴有黑色十字），血管壁（蓝线）。

图 2 MCA 斑块的管腔和血管壁勾画图示

Fig. 2 Images of the delineation of MCA plaque lumen and vessel wall contours

1.2.3.3 颅内动脉斑块和动脉段的血流动力学测量 由医师 1 采用 SPM12 进行 4D Flow MRI、T1W-VISTA 和 3D TOF MRA 的图像配准。采用基于水平集的分割方法[28]对 3D TOF MRA 上的颅内动脉进行自动分割，并通过 3D Slicer（https://www.slicer.org/）软件中的分割工具进行人工校正。随后使用血管建模工具包（vascular modeling toolkit，VMTK）（http://www.vmtk.org/）提取血管中心线和半径，将其作为训练好的图神经网络的输入，用于自动标记血管节段，并将标记结果导入 iCafe 软件进行人工手动校正[29]。

将颈内动脉分叉与 MCA 第一主干分叉之间的动脉段标记为 M1 段，将 MCA 第一主干分叉至下一个主干分叉标记为 M2 段。沿动脉中心线以 1 mm 为间隔，将 4D Flow MRI 图像和 3D TOF MRA 分割掩模生成一系列横断面图像以测量血流动力学。由于 4D Flow MRI 和 3D TOF MRA 图像是相互配准的，因此使用 3D TOF MRA 分割掩模识别 4D Flow MRI 的动脉管腔。在每一层横断面上计算平均血流动力学参数。斑块的血流动力学测量以斑块的最狭窄层面的血流动力学为代表。动脉段的血流动力学定义为特定血管段内所有横断面血流动力学的平均值。M2 段的流量（flow rate，FR）定义为此动脉段内所有分支平均 FR 的总和。通过开源包（https://github.com/EdwardFerdian/wss_mri_calculator）[30]计算获得斑块最狭窄层面和 MCA 血管段（M1 段和 M2 段）的血流动力学参数：时间平均管壁剪切力（time-averaged wall shear stress，TAWSS）、振荡剪切指数（oscillatory shear index，OSI）、FR、流速（flow velocity，FV）、搏动指数（pulsatility index，PI）和相对停留时间（relative residence time，RRT）[30-32]。患者示例图见图 3、4。

1.2.4 斑块特征和血流动力学测量的一致性检验 随机选取 20 例患者，由医师 1 在 1 个月后重新分析患者的斑块特征和血流动力学参数，评价观察者内一致性。

1.3 统计学处理 采用 SPSS 23.0 软件对数据进行统计分析。斑块特征及血流动力学参数测量的一致性检验采用组内相关系数（intraclass correlation coefficient，ICC），其中 0～0.20 为可靠性较差、0.21～0.40 为可靠性一般、0.41～0.60 为可靠性中等、0.61～0.80 为可靠性好、0.81～1.00 为可靠性极好。采用 Shapiro-Wilk 检验判断连续变量的正态分布性。符合正态分布的连续变量以 $\overline{X}\pm S$ 表示，2 组间比较采用独立样本 t 检验；等级变量和不符合正态分布的连续变量以 $M(P_{25},P_{75})$ 表示，2 组间比较采用 Mann-Whitney U 检验。分类变量以 n(%)表示，采用 χ^2 检验和 Fisher 确切概率法。采用 Spearman 秩相关分析相关性。双侧检验，$P<0.05$ 为差别有统计学意义。

2 结 果

共纳入 MCA 供血区动脉粥样硬化性 AIS 患者 63 例，其中完整 A-CoW 患者 54 例，不完整 A-CoW 患者 9 例；完整症状侧 P-CoW 患者 34 例，不完整症状侧 P-CoW 患者 29 例。A-CoW 和症状侧 P-CoW 完整与不完整组间临床信息比较，差别均无统计学意义（$P>0.05$，表 1）。斑块特征及血流动力学参数的观察者内一致性检验均获得了好至极好的可靠性：斑块特征（ICC＞0.85），血流动力学特征（ICC＞0.75）。

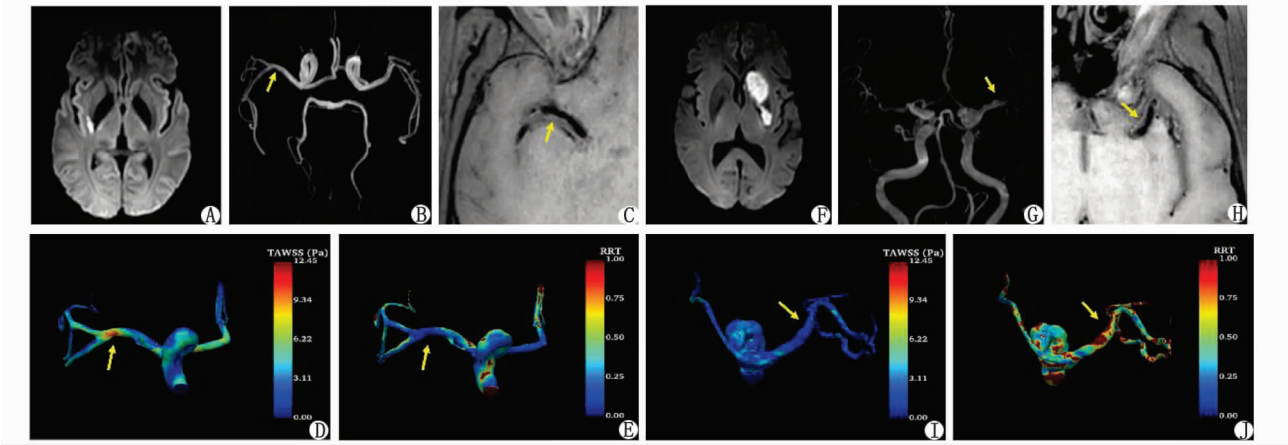

A-CoW：前循环 Willis 环；DWI：扩散加权成像；3D TOF MRA：三维时间飞跃磁共振血管成像；MIP：最大信号强度投影；MCA：大脑中动脉；T1W-VISTA：T1 加权容积各向同性快速自旋回波采集；TAWSS：时间平均管壁剪切力；RRT：相对停留时间。A～E：完整 A-CoW 患者图像（男性，56 岁，突发左侧肢体无力 3 d），箭头示狭窄处或斑块。A：DWI 示右侧基底节区急性脑梗死；B：3D TOF MRA 的 MIP 图像示完整 A-CoW 和右侧狭窄的 MCA；C：T1W-VISTA 示右侧 MCA 斑块；D、E：分别为右侧 MCA 的 TAWSS 和 RRT 分布图。F～J：不完整 A-CoW 患者图像，前交通动脉缺失（女性，74 岁，右侧肢体无力 12 h），箭头示狭窄处或斑块。F：DWI 示左侧基底节区急性脑梗死；G：3D TOF MRA 的 MIP 图像示不完整 A-CoW 和左侧狭窄的 MCA；H：T1W-VISTA 示左侧 MCA 斑块；I、J：分别为左侧 MCA 的 TAWSS 和 RRT 分布图。

图 3　完整 A-CoW 和不完整 A-CoW 患者图像

Fig. 3　Images of a patient with a complete A-CoW and a patient with an incomplete A-CoW

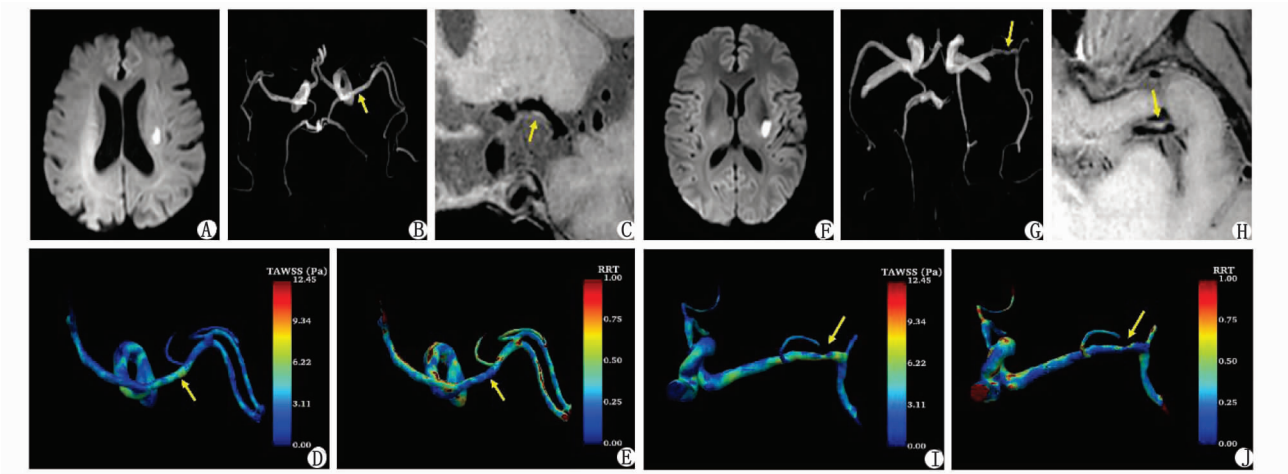

P-CoW：后循环 Willis 环；DWI：扩散加权成像；3D TOF MRA：三维时间飞跃磁共振血管成像；MIP：最大信号强度投影；MCA：大脑中动脉；T1W-VISTA：T1 加权容积各向同性快速自旋回波采集；TAWSS：时间平均管壁剪切力；RRT：相对停留时间。A～E：完整症状侧 P-CoW患者图像（男性，72 岁，头晕伴右侧肢体无力 1 d），箭头示狭窄处或斑块。A：DWI 示左侧放射冠急性脑梗死；B：3D TOF MRA 的 MIP 图像示左侧完整症状侧 P-CoW 和左侧狭窄的 MCA；C：T1W-VISTA 示左侧 MCA 斑块；D、E：分别为左侧 MCA 的 TAWSS 和 RRT 分布图。F～J：不完整症状侧 P-CoW 患者图像，左侧 P1 段缺失，完全型胚胎型大脑后动脉（男性，45 岁，突发右侧肢体无力伴言语含糊 1 d），箭头示狭窄处或斑块。F：DWI 示左侧基底节区急性脑梗死；G：3D TOF MRA 的 MIP 图像示左侧不完整症状侧 P-CoW 和左侧狭窄的 MCA；H：T1W-VISTA 示左侧 MCA 斑块；I、J：分别为左侧 MCA 的 TAWSS 和 RRT 分布图。

图 4　完整症状侧 P-CoW 和不完整症状侧 P-CoW 患者图像

Fig. 4　Images of a patient with a complete symptomatic side P-CoW and a patient with an incomplete symptomatic side P-CoW

在 A-CoW 中，不完整 A-CoW 的 M1 段 TAWSS 较完整 A-CoW 低，而 RRT 则较长，差别均有统计学意义（$P<0.05$，表 2）。2 组其余斑块特征及血流动力学参数比较，差别均无统计学意义（$P>0.05$，表 2）。在 P-CoW 中，不完整症状侧 P-CoW 的斑块长度较完整症状侧 P-CoW 短，差别有统计学意义（$P<0.05$，表 2）。不完整症状侧 P-CoW 的 RI 与完整症状侧 P-CoW 比较存在统计学边界显著性（$P=0.050$，表 2）。2 组斑块的其余斑块特征、斑块血流动力学参数，以及动脉段的血流动力学参数比较，差别均无统计学意义（$P>0.05$，表 2）。

不完整症状侧 P-CoW 与更短的斑块长度和更高的 RI 相关（$P<0.05$，表 3）。不完整 A-CoW 与 M1 段更小的 TAWSS、更长的 RRT 和更高的 RI 相关（$P<0.05$，表 3）。余斑块特征和血流动力学参数与 CoW 完整性的相关性无统计学意义（$P>0.05$，表 3）。

表 1 不同 CoW 分组间临床资料的比较

Tab. 1 Clinical information between different CoW groups

指标	A-CoW			P-CoW		
	完整(n=54)	不完整(n=9)	P	完整症状侧(n=34)	不完整症状侧(n=29)	P
年龄/岁	65.00(57.00,73.25)	70.00(55.00,73.50)	0.768	70.00(56.75,74.25)	63.00(58.00,71.00)	0.362
男性	40(74.07)	4(44.44)	0.161	25(73.53)	19(65.52)	0.490
体质量指数/(kg·m^{-2})	24.16(22.36,26.53)	23.44(21.91,28.34)	0.860	24.16(22.36,26.68)	23.83(21.96,26.33)	0.730
心血管危险因素						
吸烟	19(35.19)	1(11.11)	0.294	12(35.29)	8(27.59)	0.512
高脂血症	23(42.59)	4(44.44)	>0.999	11(32.35)	16(55.17)	0.068
高血压病	45(83.33)	6(66.67)	0.548	30(88.24)	21(72.41)	0.111
糖尿病	26(48.15)	5(55.56)	0.959	18(52.94)	13(44.83)	0.521
冠心病	5(9.26)	0(0.00)		2(5.88)	3(10.34)	0.853
既往卒中/TIA 史	4(7.41)	1(11.11)	0.550	3(8.82)	2(6.90)	>0.999
治疗药物						
他汀类药物	54(100.00)	9(100.00)		34(100.00)	29(100.00)	
抗血小板药物	52(96.30)	9(100.00)		33(97.06)	28(96.55)	>0.999
侧支循环改善药物	54(100.00)	9(100.00)		34(100.00)	29(100.00)	
入院 NIHSS 评分	3(1,5)	3(2,5)	0.599	3(2,5)	3(1,5)	0.818
出院 NIHSS 评分	2(1,4)	2(1,5)	0.676	2(1,3)	2(0,4)	0.911
90 d mRS 评分	1(0,3)	2(1,3)	0.392	1(0,3)	1(1,3)	0.876

分类变量以 n(%)表示,连续变量以 $M(P_{25},P_{75})$表示。CoW:Willis 环;TIA:短暂性脑缺血发作;NIHSS:美国国立卫生研究院卒中量表;mRS:改良 Rankin 量表。

表 2 不同 CoW 分组间斑块特征和血流动力学参数的比较

Tab. 2 Plaque characteristics and hemodynamic parameter between different CoW groups

指标	A-CoW			P-CoW		
	完整(n=54)	不完整(n=9)	P	完整症状侧(n=34)	不完整症状侧(n=29)	P
斑块特征						
斑块长度/mm	5.12(3.16,8.66)	4.94(4.02,7.91)	0.724	6.46(3.64,11.56)	4.50(2.68,6.39)	0.016
maxWT/mm	2.08(1.73,2.47)	2.09(1.81,2.48)	0.798	2.11(1.71,2.47)	2.04(1.82,2.48)	0.751
NWI	0.78(0.72,0.87)	0.80(0.74,0.87)	0.637	0.79(0.71,0.87)	0.76(0.73,0.87)	0.989
RI	1.00(0.86,1.16)	1.15(0.80,1.32)	0.398	0.96(0.76,1.14)	1.09(0.94,1.24)	0.050
狭窄程度/%	42.74(33.37,62.74)	56.07(24.17,69.82)	0.738	42.26(34.54,71.91)	47.46(23.67,60.21)	0.595
斑块的血流动力学参数						
TAWSS /Pa	4.96(3.42,6.14)	3.22(1.90,6.56)	0.280	4.98(3.54,6.10)	3.90(2.61,6.82)	0.710
OSI	0.013(0.004,0.027)	0.009(0.001,0.079)	0.860	0.011(0.004,0.026)	0.014(0.004,0.033)	0.772
FR/(mL·min^{-1})	71.95(41.79,107.02)	72.21(42.13,109.57)	0.984	71.60(36.81,100.83)	73.73(46.40,109.93)	0.448
FV/(cm·s^{-1})	27.04(20.25,35.02)	25.21(15.96,29.27)	0.223	27.26(19.65,33.19)	25.53(18.77,36.51)	0.804
PI	0.95(0.71,1.17)	1.12(0.89,1.23)	0.307	0.97(0.78,1.21)	0.91(0.72,1.15)	0.553
RRT	0.21(0.17,0.31)	0.32(0.15,0.64)	0.316	0.21(0.17,0.30)	0.26(0.15,0.41)	0.669
动脉段的血流动力学参数						
M1 段						
TAWSS /Pa	4.40(3.82,5.30)	3.52(2.55,4.07)	0.015	4.34(3.82,5.30)	4.36(3.48,5.14)	0.793
OSI	0.020(0.011,0.030)	0.030(0.013,0.040)	0.209	0.020(0.013,0.029)	0.024(0.011,0.035)	0.393
FR/(mL·min^{-1})	114.71(86.32,140.60)	99.18(71.26,125.67)	0.316	113.37(80.43,140.60)	110.09(87.94,131.08)	0.934
FV/(cm·s^{-1})	26.75(23.50,31.30)	19.53(18.01,27.40)	0.062	26.98(21.04,31.26)	26.41(22.90,30.35)	0.945
PI	0.99(0.81,1.12)	0.95(0.84,1.13)	0.891	1.00(0.85,1.15)	0.96(0.76,1.11)	0.247
RRT	0.23(0.20,0.28)	0.29(0.25,0.42)	0.019	0.24(0.20,0.28)	0.24(0.20,0.31)	0.783
M2 段						
TAWSS /Pa	3.60(2.93,4.16)	2.93(2.81,3.58)	0.130	3.63(2.82,4.06)	3.47(2.94,4.22)	0.793
OSI	0.018(0.011,0.031)	0.028(0.015,0.040)	0.163	0.022(0.011,0.033)	0.017(0.011,0.028)	0.526
FR/(mL·min^{-1})	85.70(64.28,111.90)	67.74(48.86,97.99)	0.307	78.30(59.39,111.14)	89.24(66.66,109.28)	0.334
FV/(cm·s^{-1})	20.03(15.67,23.67)	16.32(15.32,19.21)	0.059	20.03(15.20,22.47)	18.48(15.84,24.06)	0.730
PI	1.04(0.89,1.27)	0.98(0.95,1.57)	0.637	1.08(0.94,1.45)	0.98(0.83,1.19)	0.152
RRT	0.29(0.25,0.37)	0.36(0.30,0.38)	0.169	0.29(0.26,0.38)	0.30(0.24,0.36)	0.762

连续变量以 $M(P_{25},P_{75})$表示。CoW:Willis 环;maxWT:最大管壁厚度;NWI:标准化管壁指数;RI:重构指数;TAWSS:时间平均管壁剪切力;OSI:振荡剪切指数;FR:流量;FV:流速;PI:搏动指数;RRT:相对停留时间。

表 3　斑块特征和动脉血流动力学参数与 CoW 完整性的关系

Tab. 3　Correlations between plaque characteristics, arterial hemodynamic parameter and completeness of CoW

参　数	A-CoW 完整性		症状侧 P-CoW 完整性	
	相关系数 ρ	P	相关系数 ρ	P
斑块长度	−0.045	0.727	0.306	0.015
RI	−0.107	0.043	−0.249	0.049
M1 段 TAWSS	0.309	0.014	0.033	0.796
M1 段 RRT	−0.297	0.018	−0.035	0.785

CoW：Willis 环；A-CoW：前循环 Willis 环；P-CoW：后循环 Willis 环；TAWSS：时间平均管壁剪切力；RRT：相对停留时间。

3　讨　论

本研究采用 HR-VWI 和 4D Flow MRI 分析 MCA 供血区 AIS 患者 CoW 的完整性与 MCA 斑块特征和血流动力学的关系。研究发现，不完整的 CoW 与斑块长度、RI 以及 M1 段的 TAWSS 和 RRT 相关；不完整 A-CoW 和不完整症状侧 P-CoW 对于斑块和血流动力学的作用存在差异。

AIS 的发生与局部的脑血流动力学变化密切相关[9,33]。在正常人群中，CoW 的完整性存在差异，这些差异可能改变脑血流的分布，并影响下游动脉的血流环境，造成血流动力学的变化[34-36]。在 AIS 脑缺血需要代偿血流的情况下，CoW 的完整性对于脑侧支循环血流的建立尤为关键。本研究发现，不完整 A-CoW 组较完整 A-CoW 组的 M1 段 TAWSS 较低、RRT 较长；不完整 A-CoW 与 M1 段更低的 TAWSS 和更长的 RRT 相关。低的管壁剪切力（wall shear stress, WSS）与动脉粥样硬化斑块的形成相关[21]。WSS 可上调促斑块生成相关的炎症标志物，并提高内皮细胞的氧化活性[37]。既往针对颈动脉的研究也发现，颈动脉较低的 WSS 与 MCA 供血区的单侧缺血性卒中（ischemic stroke, IS）相关[38]。RRT 是 TAWSS 和 OSI 的联合标志物，反映了与动脉粥样硬化进程相关的低 WSS 和振荡剪切力区域大分子摄取增加以及血流退化的状态，并与血流再循环区域相关[39-40]。因此，不完整的 A-CoW 能够影响下游血流变化，这种变化可能参与斑块和 IS 的发生。斑块局部的血流动力学主要受斑块本身的作用，而受上游 CoW 完整性的影响可能相对较小。此外，2 组间 M2 段血流动力学的差别无明显统计学意义，可能是由于 M2 段较 M1 段距离 CoW 更远，从而更多地反映脑动脉系统的自我调节后的血流动力学状态[41]；而本研究纳入的患者 NIHSS 评分相对较低，反映神经功能缺损的程度较轻，可能在 M2 段并未出现明显的血流差异。既往研究发现，不完整的 A-CoW 与颅内动脉斑块 NWI 相关[9]，而本研究并未出现类似的结果。原因可能是既往研究同时纳入 AIS 和 TIA 患者的颅内动脉斑块，且其不完整的 CoW 包含了发育不良的情况，而本研究关注的是 MCA 供血区 AIS 患者的责任斑块，且以是否存在动脉缺如来定义 CoW 的完整性。

不完整 A-CoW 和不完整症状侧 P-CoW 与更高的斑块 RI 相关，这与既往研究的结果一致[42]。血管重构是动脉粥样硬化病变发展过程中动脉壁的代偿现象[43-44]。较高的 RI 提示正性重构的可能性更大；而正性重构能够引起血管扩张，在一定程度上缓解血管狭窄，也与颅内动脉斑块的不稳定性和 IS 的发生相关[45-46]。然而，既往分析 CoW 的不完整性和颅内斑块的研究并未发现类似的结果，可能与研究纳入样本的差异以及不完整 CoW 的定义不同相关[9]。此外，在 A-CoW 完整性和症状侧 P-CoW 完整性的分组比较中，斑块 RI 的差别并无明显统计学意义，可能与样本量较少有关。

本研究还发现，不完整症状侧 P-CoW 与更短的 MCA 斑块长度相关。斑块长度与 IS 的关系存在争议。WANG 等[47]提出，MCA 较长的斑块更容易堵塞穿支动脉而造成脑缺血；LIU 等[48]也发现，较长的 MCA 斑块与 IS 患者的灌注不足相关；SONG 等[49]则发现，较动脉-动脉栓塞的 IS 而言，较短的斑块更容易引起穿支动脉闭塞的 IS。本研究纳入的患者均存在急性脑梗死，提示 CoW 的侧支循环均不足以代偿 MCA 血流的低灌注；然而症状侧 P-CoW 组间的血流动力学均未见明显的差异，可能从侧面反映症状侧 P-CoW 的完整性对于 MCA 供血区 AIS 的影响较 A-CoW 的完整性弱。CoW 的完整性与斑块长度的关系在既往研究中较少涉及，有待更大样本研究进一步探索潜在的可能机制。

本研究在 A-CoW 或症状侧 P-CoW 完整性的组间比较中，2 组入院和出院的 NIHSS 评分以及 90 d mRS 均未见明显差异。mRS 评分与 NIHSS

评分密切相关。本研究并未发现既往研究提及的不完整 CoW 与不良预后的关系[50]，需进一步扩大样本量进行探索。

本研究存在以下局限性：(1)单中心研究，样本量较小，完整和不完整 A-CoW 分组以及完整和不完整症状侧 P-CoW 分组均欠均衡；不完整 CoW 的定义较为严格，仅将动脉缺失定义为不完整组，而将血管先天发育不良或细小定义为完整组，可能进一步加大分组的欠均衡性。未来研究可通过扩大样本量使分组更均衡以验证研究的适用性。(2)基于 MRI 分析血流动力学，部分患者可能由于病情危重、意识障碍等不宜即刻行 MRI 检查，从而出现较大跨度(2 周)的发病时间窗。在未来的研究中可通过进一步扩大样本量期望获得不同时间窗，即 AIS 超急性期、急性期及亚急性早期的参数，进一步分层分析验证研究结果。(3)纳入的患者 NIHSS 评分总体相对较低，对于重症卒中患者的适用性存在局限。(4)为避免速度卷褶，4D Flow MRI 的分辨率和流速编码等成像参数对于动脉远段(例如 MCA 的 M2 段)可能不是最优的，但一致性和可重复性检验已验证了成像和测量的可靠性。(5)采用人工分割颅内动脉管腔和血管壁轮廓，未来若有可靠的自动分割方法可采用。(6)未进行评价 ICAD 强化程度的增强后 HR-VWI。因此，本研究可提供的关于血流动力学参数与斑块易损性之间关系的信息有限。有关增强前后的 HR-VWI 的研究将有助于进一步明确血流动力学与易损动脉粥样硬化斑块之间的关联，在未来的研究中可进行相关成像分析。

综上所述，本研究采用 HR-VWI 和 4D Flow MRI 分析 MCA 供血区 AIS 患者 CoW 完整性与 MCA 斑块特征和血流动力学的关系，发现不完整的 CoW 与 MCA 斑块长度、RI、M1 段的 TAWSS 和 RRT 相关，为进一步阐明 CoW 完整性与 MCA 斑块特征和血流动力学变化提供依据；同时，HR-VWI 和 4D Flow MRI 的联合运用也为斑块特征实时在体血流动力学的可视化和定量测量提供有效可靠的成像技术途径。

参考文献：

[1] XU W H, LI M L, GAO S, et al. *In vivo* high-resolution MR imaging of symptomatic and asymptomatic middle cerebral artery atherosclerotic stenosis[J]. Atherosclerosis, 2010, 212(2): 507-511.

[2] MAZIGHI M, LABREUCHE J, GONGORA-RIVERA F, et al. Autopsy prevalence of intracranial atherosclerosis in patients with fatal stroke[J]. Stroke, 2008, 39(4): 1142-1147.

[3] KERN R, STEINKE W, DAFFERTSHOFER M, et al. Stroke recurrences in patients with symptomatic *vs* asymptomatic middle cerebral artery disease[J]. Neurology, 2005, 65(6): 859-864.

[4] WU J H, WANG P, ZHOU L L, et al. Hemodynamics derived from computational fluid dynamics based on magnetic resonance angiography is associated with functional outcomes in atherosclerotic middle cerebral artery stenosis[J]. Quant Imaging Med Surg, 2022, 12(1): 688-698.

[5] WOO H G, KIM H G, LEE K M, et al. Wall shear stress associated with stroke occurrence and mechanisms in middle cerebral artery atherosclerosis[J]. J Stroke, 2023, 25(1): 132-140.

[6] LENG X Y, LAN L F, IP H L, et al. Hemodynamics and stroke risk in intracranial atherosclerotic disease[J]. Ann Neurol, 2019, 85(5): 752-764.

[7] ZHOU C W, YUAN C, LI R, et al. Association between incomplete circle of willis and carotid vulnerable atherosclerotic plaques[J]. Arterioscler Thromb Vasc Biol, 2018, 38(11): 2744-2749.

[8] VAN SEETERS T, HENDRIKSE J, BIESSELS G J, et al. Completeness of the circle of Willis and risk of ischemic stroke in patients without cerebrovascular disease[J]. Neuroradiology, 2015, 57(12): 1247-1251.

[9] WANG H Y, SHEN L F, ZHAO C X, et al. The incomplete circle of Willis is associated with vulnerable intracranial plaque features and acute ischemic stroke[J]. J Cardiovasc Magn Reson, 2023, 25(1): 23.

[10] MANDELL D M, MOSSA-BASHA M, QIAO Y, et al. Intracranial vessel wall MRI: Principles and expert consensus recommendations of the American society of neuroradiology[J]. AJNR Am J Neuroradiol, 2017, 38(2): 218-229.

[11] KIM M, JUNG S C, PARK S Y, et al. Impact of lesion size on reproducibility of quantitative measurement and radiomic features in vessel wall MRI[J]. Eur Radiol, 2023, 33(3): 2195-2206.

[12] MOSSA-BASHA M, WATASE H, SUN J, et al. Inter-rater and scan-rescan reproducibility of the detection of intracranial atherosclerosis on contrast-enhanced 3D vessel wall MRI[J]. Br J Radiol, 2019, 92(1097): 20180973.

[13] GONG Y, CAO C, GUO Y, et al. Quantification of intracranial arterial stenotic degree evaluated by high-resolution vessel wall imaging and time-of-flight MR angiography: Reproducibility, and diagnostic agreement with DSA[J]. Eur Radiol, 2021, 31(8): 5479-5489.

[14] JIANG P R, LIU L X, XU X Z, et al. Hemodynamics of distal cerebral arteries are associated with functional outcomes in symptomatic ischemic stroke in middle cerebral artery territory: A four-dimensional flow cardiovascular magnetic resonance study[J]. J Cardiovasc Magn Reson, 2025, 27(1): 101857.

[15] JIANG P R, LIU L X, QIAO H Y, et al. Anatomical location-related hemodynamic variations are associated with athero-

sclerosis in the middle cerebral artery: A preliminary cross-sectional 4D Flow and 3D vessel wall MRI study[J]. Quant Imaging Med Surg,2025,15(4):3585-3601.

[16] TIAN X,FANG H,LAN L F,et al. Risk stratification in symptomatic intracranial atherosclerotic disease with conventional vascular risk factors and cerebral haemodynamics[J]. Stroke Vasc Neurol,2023,8(1):77-85.

[17] LAN L F,LIU H P,IP V,et al. Regional high wall shear stress associated with stenosis regression in symptomatic intracranial atherosclerotic disease[J]. Stroke,2020,51(10):3064-3073.

[18] MORGAN A G,THRIPPLETON M J,WARDLAW J M,et al. 4D Flow MRI for non-invasive measurement of blood flow in the brain: A systematic review[J]. J Cereb Blood Flow Metab,2021,41(2):206-218.

[19] WÅHLIN A,EKLUND A,MALM J. 4D Flow MRI hemodynamic biomarkers for cerebrovascular diseases[J]. J Intern Med,2022,291(2):115-127.

[20] TURSKI P,SCARANO A,HARTMAN E,et al. Neurovascular 4D Flow MRI (Phase Contrast MRA): Emerging clinical applications[J]. Neurovasc Imaging,2016,2(1):8.

[21] BAI X Y,FU M Z,LI Z Y,et al. Distribution and regional variation of wall shear stress in the curved middle cerebral artery using four-dimensional flow magnetic resonance imaging[J]. Quant Imaging Med Surg,2022,12(12):5462-5473.

[22] QIAO Y,ZEILER S R,MIRBAGHERI S,et al. Intracranial plaque enhancement in patients with cerebrovascular events on high-spatial-resolution MR images[J]. Radiology,2014,271(2):534-542.

[23] JEONG H G,KIM B J,YANG M H,et al. Neuroimaging markers for early neurologic deterioration in single small subcortical infarction[J]. Stroke,2015,46(3):687-691.

[24] CHEN Z S,LIU A F,CHEN H J,et al. Evaluation of basilar artery atherosclerotic plaque distribution by 3D MR vessel wall imaging[J]. J Magn Reson Imaging,2016,44(6):1592-1599.

[25] BAI X Y,FAN P P,LI Z Y,et al. Evaluating middle cerebral artery plaque characteristics and lenticulostriate artery morphology associated with subcortical infarctions at 7T MRI[J]. J Magn Reson Imaging,2024,59(3):1045-1055.

[26] YUAN W Z,LIU X Y,YAN Z R,et al. Association between high-resolution magnetic resonance vessel wall imaging characteristics and recurrent stroke in patients with intracranial atherosclerotic steno-occlusive disease: A prospective multicenter study[J]. Int J Stroke,2024,19(5):569-576.

[27] MENG Y,LI M L,YU Y N,et al. Quantitative score of the vessel morphology in middle cerebral artery atherosclerosis[J]. J Neurol Sci,2019,399:111-117.

[28] LI C M,XU C Y,GUI C F,et al. Distance regularized level set evolution and its application to image segmentation[J]. IEEE Trans Image Process,2010,19(12):3243-3254.

[29] CHEN L,MOSSA-BASHA M,SUN J,et al. Quantification of morphometry and intensity features of intracranial arteries from 3D TOF MRA using the intracranial artery feature extraction (iCafe): A reproducibility study[J]. Magn Reson Imaging,2019,57:293-302.

[30] PETERSSON S,DYVERFELDT P,EBBERS T. Assessment of the accuracy of MRI wall shear stress estimation using numerical simulations[J]. J Magn Reson Imaging,2012,36(1):128-138.

[31] ROBERTS G S,PERET A,JONAITIS E M,et al. Normative cerebral hemodynamics in middle-aged and older adults using 4D Flow MRI: Initial analysis of vascular aging[J]. Radiology,2023,307(3):e222685.

[32] HIMBURG H A,GRZYBOWSKI D M,HAZEL A L,et al. Spatial comparison between wall shear stress measures and porcine arterial endothelial permeability[J]. Am J Physiol Heart Circ Physiol,2004,286(5):H1916-H1922.

[33] LENG X Y,LEUNG T W. Collateral flow in intracranial atherosclerotic disease[J]. Transl Stroke Res,2023,14(1):38-52.

[34] LV H,FU K L,LIU W,et al. Numerical study on the cerebral blood flow regulation in the circle of Willis with the vascular absence and internal carotid artery stenosis[J]. Front Bioeng Biotechnol,2024,12:1467257.

[35] ZARRINKOOB L,AMBARKI K,WÅHLIN A,et al. Blood flow distribution in cerebral arteries[J]. J Cereb Blood Flow Metab,2015,35(4):648-654.

[36] ALNAES M S,ISAKSEN J,MARDAL K A,et al. Computation of hemodynamics in the circle of Willis[J]. Stroke,2007,38(9):2500-2505.

[37] HWANG J,ING M H,SALAZAR A,et al. Pulsatile versus oscillatory shear stress regulates NADPH oxidase subunit expression: Implication for native LDL oxidation[J]. Circ Res,2003,93(12):1225-1232.

[38] CARALLO C,LUCCA L F,CIAMEI M,et al. Wall shear stress is lower in the carotid artery responsible for a unilateral ischemic stroke[J]. Atherosclerosis,2006,185(1):108-113.

[39] BIASETTI J,HUSSAIN F,GASSER T C. Blood flow and coherent vortices in the normal and aneurysmatic aortas: A fluid dynamical approach to intra-luminal thrombus formation[J]. J R Soc Interface,2011,8(63):1449-1461.

[40] BIASETTI J,GASSER T C,AUER M,et al. Hemodynamics of the normal aorta compared to fusiform and saccular abdominal aortic aneurysms with emphasis on a potential thrombus formation mechanism[J]. Ann Biomed Eng,2010,38(2):380-390.

[41] SALINET A S,SILVA N C,CALDAS J,et al. Impaired cerebral autoregulation and neurovascular coupling in middle cerebral artery stroke: Influence of severity?[J]. J Cereb Blood Flow Metab,2019,39(11):2277-2285.

[42] LIU D Q,ZHAO C Y,ZHAO D L,et al. Association between the fetal-type posterior cerebral artery and intracranial anterior and posterior circulating atherosclerotic plaques using multi-contrast magnetic resonance vessel wall imaging[J]. Quant Imaging Med Surg,2023,13(12):8383-8394.

[43] ZHANG D F,WU X Y,TANG J,et al. Hemodynamics is associated with vessel wall remodeling in patients with middle cerebral artery stenosis[J]. Eur Radiol,2021,31(7):5234-5242.

[44] KOSKINAS K C,FELDMAN C L,CHATZIZISIS Y S,et al.

Natural history of experimental coronary atherosclerosis and vascular remodeling in relation to endothelial shear stress: A serial, *in vivo* intravascular ultrasound study[J]. Circulation,2010,121(19):2092-2101.

[45] ZHANG D F,CHEN Y C,CHEN H Y,et al. A high-resolution MRI study of relationship between remodeling patterns and ischemic stroke in patients with atherosclerotic middle cerebral artery stenosis[J]. Front Aging Neurosci,2017,9:140.

[46] MA N,JIANG W J,LOU X,et al. Arterial remodeling of advanced basilar atherosclerosis: A 3-tesla MRI study[J]. Neurology,2010,75(3):253-258.

[47] WANG J,WANG Y J,CHAI Z J,et al. Stenosis length of middle cerebral artery and branch atheromatous disease associated infarct[J]. Int J Neurosci,2018,128(2):133-139.

[48] LIU S,LUO Y,WANG C,et al. Combination of plaque characteristics, pial collaterals, and hypertension contributes to misery perfusion in patients with symptomatic middle cerebral artery stenosis[J]. J Magn Reson Imaging,2020,51(1):195-204.

[49] SONG X Y,LI S,DU H,et al. Association of plaque morphology with stroke mechanism in patients with symptomatic posterior circulation ICAD[J]. Neurology,2022,99(24):e2708-e2717.

[50] LIN E,KAMEL H,GUPTA A,et al. Incomplete circle of Willis variants and stroke outcome[J]. Eur J Radiol,2022,153:110383.

Magnetic Resonance Imaging Study on the Completeness of the Circle of Willis, Middle Cerebral Artery Plaque Characteristics, and Hemodynamics

JIANG Peirong[1], CHEN Zhensen[2,3], ZHENG Yanping[1], LIU Lixin[2], LIN Lin[1], CHEN Jialin[4], XUE Yunjing[1]

1. Department of Radiology, Fujian Medical University Union Hospital, Fuzhou **350001**, China;

2. Institute of Science and Technology for Brain-Inspired Intelligence, Fudan University, Shanghai **200433**, China;

3. Key Laboratory of Computational Neuroscience and Brain-Inspired Intelligence (Fudan University), Ministry of Education, Shanghai **200433**, China;

4. Department of Neurology, Fujian Medical University Union Hospital, Fuzhou **350001**, China

ABSTRACT: **Objective** To study the associations between the completeness of the circle of Willis (CoW) middle cerebral artery (MCA) plaque characteristics, and hemodynamics using high-resolution vessel wall magnetic resonance imaging (HR-VWI) and four-dimensional flow magnetic resonance imaging (4D Flow MRI). **Methods** 63 patients with acute ischemic stroke caused by MCA atherosclerotic plaques were enrolled and underwent HR-VWI and 4D Flow MRI scans. The patients were divided into two pairs of groups: complete anterior-CoW (A-CoW) group *vs* incomplete A-CoW group, and complete symptomatic-side posterior-CoW (P-CoW) group *vs* incomplete symptomatic-side P-CoW group, according to the completeness of A-CoW and symptomatic-side P-CoW. Differences in MCA plaque characteristics and hemodynamic parameters were compared between the groups. **Results** Compared to the complete A-CoW group, the incomplete A-CoW group showed M1 segmental lower time-averaged wall shear stress [3.52 (2.55,4.07) Pa *vs* 4.40 (3.82,5.30) Pa, $P=0.015$] and longer relative residence time [0.29 (0.25,0.42) *vs* 0.23 (0.20,0.28), $P=0.019$]. Compared to the complete symptomatic-side P-CoW group, the incomplete symptomatic-side P-CoW group demonstrated shorter MCA plaque length [4.50 (2.68, 6.39) mm *vs* 6.46 (3.64, 11.56) mm, $P=0.016$]. The incomplete A-CoW group was correlated with lower M1 segmental time-averaged wall shear stress ($\rho=0.309$, $P=0.014$), longer relative residence time ($\rho=-0.297$, $P=0.018$) and higher remodeling index ($\rho=-0.107$, $P=0.043$). The incomplete symptomatic-side P-CoW was related to shorter MCA plaque length ($\rho=0.306$, $P=0.015$) and higher remodeling index ($\rho=-0.249$, $P=0.049$). **Conclusion** Incomplete CoW was related to MCA plaque length, remodeling index and M1 segmental hemodynamics. Incomplete A-CoW as well as incomplete symptomatic-side P-CoW might have different influences on MCA plaques and arterial segmental hemodynamics.

KEY WORDS: the circle of Willis; middle cerebral artery plaque; hemodynamics; acute ischemic stroke; magnetic resonance imaging

(编辑:何佳凤)